Aus der Staatlichen Hebammenschule,
Entbindungsanstalt und Frauenklinik Bamberg.
Direktor Prof. Dr. W. Lüttge

Eine linksseitige Zwerchfellslücke bei intrathorakaler Dystopie der linken Niere und Nebenniere

bei einem männlichen Neugeborenen

Inaugural-Dissertation
zur
Erlangung der Doktorwürde
der Hohen Medizinischen Fakultät
der Friedrich-Alexanders-Universität zu Erlangen

Verfaßt und vorgelegt von

Wilhelm Beck
aus Neuenmarkt (Oberfr.)

1937

1937/79

Tag der mündlichen Prüfung: 23. 2. 1937

Dekan: Geheimrat Professor Dr. Jamin

Referent: Professor Dr. Lüttge

R. UNIV.
BIBLIOTHEEK
LEIDEN

Meinen Eltern

Eine linksseitige Zwerchfellslücke bei intrathorakaler Dystopie der linken Niere und Nebenniere bei einem männlichen Neugeborenen

---

Disposition

I. Einleitung.

II. Normale Entwicklung und Anatomie des Zwerchfells.

III. Beobachteter Fall.

a) Geburtsbericht.

b) Sektionsprotokoll.

c) Epikrise.

IV. Entstehung der Zwerchfellslücken.

a) Formale Genese.

b) Causale Genese.

c) Entstehung und Entstehungstermin der Zwerchfellslücke im vorliegenden Fall.

V. Klinische Betrachtung.

VI. Zusammenfassung.

In der folgenden Abhandlung soll ein seltener Fall, eine angeborene linksseitige Zwerchfellslücke bei intrathorakaler Dystopie der linken Niere und Nebenniere, beschrieben und besprochen werden. In der umfangreichen Literatur über Zwerchfellsmißbildungen gab es in der Bezeichnungsweise dieser Defekte bis vor einigen Jahren einige Unklarheiten. Die früheren Autoren sprachen nur von Zwerchfellsbrüchen und bezeichneten Fälle, bei denen Bauchorgane in einem geschlossenen Peritonealüberzug in die Brusthöhle verlagert waren, als Hernia vera diaphragmatis, und Fälle, bei denen der Bruchsack fehlte, als Hernia spuria diaphragmatis. Dazu kam noch die Eventratio oder Relaxatio diaphragmatis, womit man die sackförmige Vorwölbung einer ganzen Zwerchfellshälfte in die Brusthöhle bezeichnete. Den neueren Autoren war diese Bezeichnungsweise zu ungenau und sie schlugen andere Benennungen vor. Es ist nun das Verdienst G. B. Grubers, eine neue Formeinteilung der Zwerchfellsmißbildungen geschaffen zu haben, die allgemein anerkannt wird. Jedenfalls sind seitdem keine weiteren diesbezüglichen Arbeiten erschienen.

Demnach unterscheiden wir:

A. Störung in Anlage und Verschluß des Zwerchfells.
   1. Mangel der Zwerchfellsanlage.
   2. Örtlich gehemmter Verschluß des Zwerchfells. (Synonym damit „Zwerchfellslücke", „Hernia spuria diaphragmatis", „partieller Zwerchfellsdefekt".)

B. Störung der Gewebsverteilung und Vorbuchtung des Zwerchfells.
   1. Umschriebene Vorbuchtung des Zwerchfells.
      a) Zwerchfellshernie (synonym damit „Hernia vera diaphragmatis").
      b) Zwerchfellsdivertikel.
   2. Ausbauchung einer Zwerchfellshälfte (synonym damit „Eventratio phrenica").

C. Störung der örtlichen Zwerchfellslage.

Unser Fall ist also in die Gruppe A. 2. einzureihen. Bevor wir uns aber der Besprechung des vorliegenden Falles zuwenden, sei hier zum klareren Verständnis des zu Behandelnden eine kurze Übersicht über die normale Entwicklung und Anatomie des Zwerchfells gegeben.

Das Zwerchfell wird ursprünglich nicht als Muskel entwickelt, sondern als eine mesenchymale Gewebsplatte, in die erst später von der Bauchwand her Muskeln einwachsen. Wir sprechen dabei vom primitiven oder häutigen Zwerchfell. Nach Broman erfolgt die Bildung

dieses primitiven Zwerchfells aus drei Anteilen, ventral durch die Anlage des Septum transversum, welches dem Herzbeutel als Unterlage dient, dorsomedial aus Teilen des Mesenteriums der Vena cava und dorsolateral aus den Pleuroperitonealfalten oder Uskowschen Zwerchfellspfeilern. Diese letzteren sind eigentümliche, sichelartig vorspringende Falten, die in einer gewissen Beziehung zur Entwicklung des Wolffschen Körpers stehen. Das Septum transversum entwickelt sich schon sehr frühzeitig, etwa um die 3. Embryonalwoche. Mall konnte es bereits bei einem Embryo von 2 mm Länge nachweisen. Es besteht an und für sich aus zwei Teilen, dem oberen ventralen, der allein an der Bildung des Zwerchfells mitbeteiligt ist, und einem unteren, der für die Entwicklung der Leber von Bedeutung ist, mit dem wir uns aber jetzt nicht befassen wollen. Dorsolateral vom Septum transversum besteht jedoch noch beiderseits eine breite Verbindung zwischen Brust- und Bauchhöhle, das Foramen pleuroperitoneale oder Keithsche Pleuroperitonealpassage. In diese wachsen die dorsolateral gelegenen Plicae pleuropericardiacae einerseits, die Plicae pleuroperitoneales andererseits vor und beginnen die Passage zu verkleinern, etwa nach der 5. Embryonalwoche. Zur endgültigen Vereinigung der drei Teile und damit zum Verschluß des Foramen pleuroperitoneale, das nahe der dorsalen Körperwand gelegen ist, kommt es jedoch erst nach der 7.—8. Embryonalwoche, wenn der Embryo ungefähr eine Nacken-Steißlänge von 20—24 mm erreicht hat. Bemerkenswert ist noch, daß sich die linke Passage später schließt als die rechte. Erst nach völligem Schluß des Zwerchfells kommt es zum Einwachsen der Muskulatur, das erst mit dem 3. Embryonalmonat abgeschlossen ist. Diese Muskulatur hat ihren Ursprung in den ersten drei Halsmyotomen und splittert sich entsprechend der Teilung der Nn. phrenici in zwei Teile, die dorsale Pars lumbalis und die ventrolaterale Pars sternocostalis. Nach Broman soll in das spätere Centrum tendineum ebenfalls Muskulatur eingewachsen sein. Erst nachträglich soll es infolge seiner geringeren Beweglichkeit eine sehnige Umwandlung erfahren haben.

Als fertiges Organ besteht das Zwerchfell also aus muskulösen peripheren Teilen und aus einem sehnigen zentral gelegenen Teil. Man unterscheidet bei der Muskulatur eine Pars sternalis, eine Pars costalis und eine Pars lumbalis, welche alle am Centrum tendineum ansetzen. Die kurze Pars sternalis entspringt an der Rückseite des Sternums. Ihr schließt sich beiderseits die Pars costalis an, die ihren Ursprung an der Innenseite der 12.—7. Rippe nimmt. Zwischen diesen ersten beiden Teilen liegt je eine dreieckige, kleine, kranial und medianwärts zu spit-

zige, muskelfreie Partie, das Trigonum sternocostale, auch Morgagnische Lücke genannt. Zwischen der Pars costalis und der Pars lumbalis findet sich das Trigonum lumbocostale, die Bochdaleksche Lücke. Der weitaus kräftigste Teil des muskulösen Zwerchfells ist die dorsale Pars lumbalis. Man unterscheidet bei ihr wieder mehrere Partien. Das Crus mediale entspringt beiderseitig sehnig an der Vorderfläche des 2., 3. oder 4. Lendenwirbelkörpers und birgt zwischen seinen beiden Muskelschenkeln den Hiatus aorticus für den Durchtritt der Aorta, des Plexus aorticus und des Ductus thoracicus. Durch Kreuzung von Zügen dieser Crura medialia kommt es zur Bildung des Foramen oesophageum, der Durchtrittspforte des Ösophagus und der Nn. vagi. Zwischen dem Crus mediale und dem seitlich sich anschließenden Crus intermedium treten die Nn. splanchnici, außerdem noch rechts die Vena azygos und links die Vena hemiazygos durch das Zwerchfell. Noch weiter seitlich verlaufen die breiten Crura lateralia, die ihren Ursprung vom Arcus lumbocostalis (Halleri), dem Sehnenbogen der Faszie des Musculus psoas und des Musculus quadratus lumborum nehmen. Zwischen ihnen und dem Crus intermedium verläuft der Grenzstrang des Sympathikus. Schließlich wäre noch eine Durchtrittsstelle zu nennen, das Foramen Venae cavae im Centrum tendineum, durch das die untere Hohlader ihren Weg zum Herzen nimmt.

Dies war in ganz kurzen Zügen eine Darstellung der normalen Entwicklung und der Anatomie des Zwerchfells, die für das Verständnis des folgenden Falles und seiner Besprechung notwendig erschien.

Klinischer Bericht.

Bei der Mutter des Kindes handelte es sich um eine 21jährige Erstgebärende. Die Frau war immer gesund, sie befand sich in einem recht guten Ernährungs- und Kräftezustand. Die Familienanamnese ergab keinen Anhaltspunkt für Erbkrankheiten. Die Schwangerschaft verursachte der Frau außer Kreuzschmerzen keine Beschwerden. Die Beckenmaße waren normal, es waren also die Voraussetzungen für eine normale Geburt voll und ganz gegeben. Ungefähr zum errechneten Termin erfolgte auch spontan nach 15stündiger Wehentätigkeit, wobei die Herztöne bis zum Schluß gut zu hören waren, die Geburt eines kräftigen Knaben in I. Hinterhauptslage. Das Kind hatte alle Zeichen der Reife, es war 50,5 cm groß bei einem Gewicht von 3060 g. Nach der Geburt gebärdete sich das Kind recht munter und schrie mit kräftiger Stimme. Doch gleich darauf wurde es asphyktisch. Der Zustand

verschlechterte sich zusehends, die Atemtätigkeit ließ stark nach und am Ende aspirierte das Kind nur mehr alle 20—25 Sekunden. Die Herztöne waren rein und kräftig, allerdings auffallend langsam. Sie waren am besten und lautesten rechts zu hören. Auskultatorisch war wegen der spärlichen Atmung des Kindes kein Befund zu erheben. Die Perkussion ergab links, besonders vorne unten, tympanitischen Schall, so daß der diensthabende Arzt an einen Spontanpneumothorax

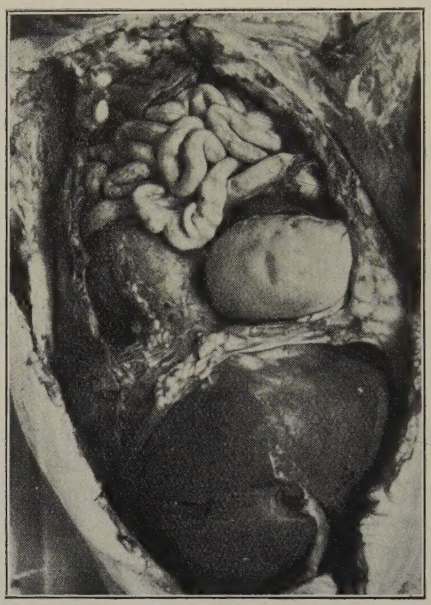

dachte. Trotz aller Versuche, das Kind durch Wechselbäder, künstliche Atmung, Lobelin und Kreislaufmittel am Leben zu erhalten, erfolgte der Tod nach 4 Stunden und 15 Minuten Lebensdauer.

Da die Todesursache durchaus unklar erschien — man zog differentialdiagnostisch noch Gehirnblutung in Erwägung —, wurde die Autopsie vorgenommen, die folgenden Befund ergab:

Sektionsprotokoll.

50,5 cm große Leiche eines reifen männlichen Neugeborenen. Äußere Mißbildungen sind nicht vorhanden. Die Nabelschnur enthält zwei Arterien und eine Vene.

Nach Eröffnung der Bauchhöhle wird das gesamte Gesichtsfeld von der vergrößerten Leber eingenommen, die bis zum linken Bauchrand und bis zur Blase hinabreicht.

Nach Abnahme des Sternums sieht man, daß die ganze linke Pleurahöhle von Magen und Darm eingenommen wird, zwischen denen auch die Milz erkennbar ist. Einzelne Dünndarmschlingen haben sich auch über das Gefäßband nach rechts hinübergelegt. Das gesamte Mediastinum ist mit dem Herzen nach rechts verdrängt. In der oberen rechten Brusthöhle liegt die etwas groß erscheinende Thymusdrüse.



Nach Abtrennung der im Brustraum liegenden Darmschlingen vom Mesenterium, welch letzteres keine Blutungen oder Infarzierungen erkennen läßt, zeigt sich, daß der Magen, der gesamte Dünndarm mit Ausnahme des Duodenum, und der Dickdarm bis zum Colon descendens durch eine Zwerchfellslücke in die linke Pleurahöhle getreten sind. Weiterhin findet sich auch in der Brusthöhle das Pankreas, die Milz, die linke Nebenniere und Niere.

Brustorgane: Die Thymusdrüse erscheint etwas groß, sie wiegt 17 g, sie ist deutlich gelappt.

Die linke Lunge, die dem oberen linken Anteil des Herzbeutels aufgelagert ist, ist auffallend klein, vollkommen fest und luftleer. Die rechte Lunge ist vom Herzen nach hinten gedrängt, sie ist wesentlich

größer als die linke. Sie scheint auch im Ober- und Mittellappen etwas lufthaltig zu sein, während der Unterlappen ebenfalls fest und luftleer ist. Insgesamt erscheint das Mediastinum mit beiden Lungen in der Längsachse nach rechts verdreht.

Der Herzbeutel zeigt keine krankhaften Veränderungen. Am Herzen erkennt man ebenfalls eine deutliche Rechtsdrehung, so daß der linke Ventrikel in der Aufsicht breiter erscheint. Die Muskulatur zeigt ebenso wie der Klappenapparat keine Veränderungen krankhafter Art. Der Ductus Botalli ist offen. Auffallend ist die sehr starke Erweiterung und Blutüberfüllung des rechten Vorhofs und der zuführenden großen Venen. Die Aorta zeigt in ihrem Verlauf nichts Besonderes.

Bauchorgane: Die Milz ist nicht vergrößert. Ihre Gefäße sind bluthaltig. Die Nieren zeigen normale Form und Größe mit deutlicher Lappung. Die Schnittflächen sind gelbrot mit deutlicher Rinden- und Markzeichnung. Die linke Niere, in der linken Pleurahöhle liegend, ist vom Peritoneum überzogen und liegt ziemlich fest eingebettet in dem umgebenden Fettgewebe. Eine auffallende Beweglichkeit auf der Unterlage besteht nicht, so daß es nicht möglich ist, sie ohne Lösung aus ihrem Bett in die Bauchhöhle zu verschieben. Die Gefäße der linken Niere sind bluthaltig, nirgends abgeknickt. Der linke Ureter ist lang ausgezogen, zeigt sonst nichts Besonderes. Die Leber ist groß, fest. Sie mißt 11 : 8 : 6,5 cm und ist 164 g schwer. Die Oberfläche ist glatt, das Gewebe erweist sich auf dem Schnitt als sehr stark bluthaltig. Die Schnittflächen sind gelbrot. Die Gallenblase zeigt keine krankhaften Veränderungen.

Der Ösophagus zeigt in seinem Verlauf durch die Brusthöhle nichts Besonderes.

Der Magen ist an der Kardia abgeknickt und durch den Zwerchfellsdefekt in die Brusthöhle verlagert. Er ist prall mit Luft gefüllt, zeigt im übrigen keine krankhaften Veränderungen. Das Duodenum verläuft in einer Schleife in die Bauchhöhle und zieht dann wieder in die Brusthöhle zurück.

Das Pankreas zeigt in seinem Aussehen keine Besonderheiten. Der Dünndarm ist leer, kollabiert.

Der gesamte Dickdarm ist auffallend stark mit Mekonium angefüllt und erscheint erweitert. Das Colon descendens liegt in seinem Anfangsteil noch in der Brusthöhle und zieht dann fast geradlinig nach abwärts zum Rektum.

Die Bauchaorta zeigt in ihrem Verlauf keine Besonderheiten. An den Beckenorganen ist kein pathologischer Befund zu erheben. Ebenso zeigen die Halsorgane keine krankhaften Veränderungen. Das Zwerchfell ist in seiner rechten Hälfte normal entwickelt. Auch der Durchtritt der Aorta und des Ösophagus ist völlig normal. Links vom Foramen oesophageum besteht noch eine 3 mm breite Zwerchfellsbrücke. Im Bereich der Bochdalekschen Lücke, jedoch wesentlich darüber hinausgehend, findet sich ein 4 : 3,5 cm großer Defekt. Es fehlt hier größtenteils die Pars lumbalis, ein Teil des Centrum tendineum

und der dorsale Teil der Pars costalis, so daß das Zwerchfell geradlinig mit einem freien, glatten hinteren Rand abschließt. An der freien hinteren Bauchwand vollzieht sich ohne sichtbaren Unterschied der Übergang der Pleura, die im übrigen nichts Besonderes zeigt, ins Peritoneum.

Histologisch wurden Lunge und Leber untersucht. Die beiden Lungen zeigten das Bild der Atelektase, jedoch sind bei der rechten Lunge teilweise die Alveolen entfaltet. In der Struktur zeigen die beiden Lungen keinen Unterschied. Die Leber weist pralle Füllung der Venae centrales, zahlreiche Blutbildungsherde und geringe Verfettung auf.

Diagnose: Angeborener großer Defekt im linken lumbokostalen Abschnitt des Zwerchfells. Intrathorakale Dystopie der linken Nebenniere

und Niere. Verlagerung des Magens, der Milz, des Pankreas, des gesamten Dünndarms mit Ausnahme des Duodenums, des Dickdarms bis zum Anfangsteil des Colon descendens in die Brusthöhle. Starke Verdrängung des Herzens nach rechts und Rechtsdrehung desselben. Auffallende Erweiterung und Blutüberfüllung des rechten Vorhofs und der zuführenden großen Gefäße. Offener Ductus Botalli. Verdrehung des Mediastinums mit den beiden Lungen in der Längsachse nach rechts. Hochgradige Kompressionsatelektase der linken Lunge, geringere Kompression der rechten Lunge bei mäßiger Luftfüllung in Ober- und Mittellappen. Verdrängung der sehr großen Thymusdrüse nach rechts. Hyperämie der Leber. Starke Mekoniumanfüllung und Erweiterung des Dickdarms.

Epikrise: Es handelt sich also in vorliegendem Falle um einen sehr großen, linksseitigen Zwerchfellsdefekt, wobei wie schon oben bemerkt, die Lückenbildung auf das Fehlen fast der ganzen Pars lumbalis und von Teilen der Pars costalis und des Centrum tendineum zurückzuführen ist. Die Durchtrittspforten des Ösophagus, der Aorta und der Vena cava sind erhalten und befinden sich an normaler Stelle. Dorsal ist keine Zwerchfellsmuskulatur nachweisbar, es geht hier also die Pleura direkt ins Peritoneum über. Der Form nach können wir die Lücke als „Hernie en croissant" ansprechen, wie französische Autoren diese ungefähr halbmondförmigen randständigen Zwerchfellsdefekte genannt haben, im Gegensatz zu den runden, mehr zentral gelegenen „Hernies en boutonnières". Durch diesen Defekt ist es nun infolge des höheren abdominellen Druckes zu dem Vorfall zahlreicher Bauchorgane in die Brusthöhle gekommen, so daß in ersterer lediglich die große Leber, die fast die ganze Bauchhöhle ausfüllt, unter ihr an normaler Stelle die rechte Niere und Nebenniere und der Dickdarm vom Colon descendens an zurückgeblieben sind. — Unter den verlagerten Organen nimmt die linke Niere eine gewisse Sonderstellung ein. Sie ist nämlich im Gegensatz zu den übrigen frei beweglichen Organen mit ihrer Unterlage fest verwachsen. Dieser Nierenhochstand ist, berechnet auf die Gesamtzahl der bekannten Zwerchfellslücken, überaus selten beobachtet worden. Aus dem gesamten umfangreichen Schrifttum sind bisher zwölf solche Fälle bekannt geworden, wobei, das sei besonders betont, nur drei Autoren, H. O. Kleine, Mikulicz-Radetzki und Putschar, ausführlich auf diesen Befund, insbesondere seine etwaige Bedeutung für die Genese der Zwerchfellslückenbildung, eingingen. Wir werden uns damit in dem folgenden Abschnitt über die Entstehung der Zwerchfellsdefekte näher befassen. Bemerkenswert ist in vorliegendem Falle auch

der auffallende Hochstand der Niere. Während bei den meisten bisher beobachteten intrathorakalen Nierendystopien lediglich die Nebenniere und der obere Nierenpol in den Brustraum hineinragten, liegen hier die beiden Organe vollkommen in der Pleurahöhle. Dabei ist die Nebenniere wohl von der Niere emporgeschoben worden, denn die Nebenniere hat an und für sich mit der Nierendystopie nichts zu tun. Sie liegt bei den nicht seltenen kaudalen Dystopien der Niere an normaler Stelle. In Form, Größe und Struktur ist die Niere vollkommen normal, während man diese sonst bei den Nierendystopien gewöhnlich verändert findet, zum Beispiel findet man sehr häufig dabei kleine abgeplattete Nierenform mit nach vorne geöffnetem Hilus. — Die Verlagerung der übrigen Organe ist wohl schon von zahlreichen Autoren bei derartigen Fällen beschrieben worden. Jedoch viel seltener finden wir in der Literatur einen derartig umfangreichen Vorfall. Häufig sind, wie auch im vorliegenden Fall, Magen, Milz, Dünn- und Dickdarm verlagert, viel seltener schon das Pankreas. Gewöhnlich prolabieren aber nur ganz bestimmte Darmteile, vom Dünndarm das Jejunum und der kraniale Abschnitt des Ileums, vom Dickdarm das Colon ascendens und das Colon transversum, während das Coekum mit dem Wurmfortsatz nur gelegentlich verlagert beobachtet wurde; es läuft also der prolabierte Dünndarm wieder in die Bauchhöhle zurück, worauf das Colon ascendens nochmals in die Brusthöhle aufsteigt. In unserem Falle ist der gesamte Magen- und Darmtraktus bis zum Colon descendens, sowie die Milz und das Pankreas verlagert. Bemerkenswert ist auch die Lage der einzelnen Organe untereinander: sie entspricht in einigen Fällen ungefähr der normalen Lage in der Bauchhöhle. Der stark geblähte Magen liegt links vorne in der Pleurahöhle neben dem Herzen. Er ist in seiner Lage durch den Ösophagus, der durch das Foramen oesophageum in die Bauchhöhle und sofort neben dem medialen Lückenrand wieder in die Brusthöhle getreten ist, ziemlich fest fixiert. Er hat lediglich eine Drehung um den kardialen Ösophagusabschnitt als Drehpunkt vorgenommen, so daß jetzt die große Kurvatur nach vorne zu liegen kommt. Entsprechend ihrer physiologischen Lage befindet sich die mit dem Magen durch das Ligamentum gastrolienale verbundene Milz an der kranialen, ehemals dorsalen Seite des Magens. Ähnlich verhält es sich mit der Lage des Dünndarms zum Dickdarm. Ersteren finden wir im oberen vorderen Teil der linken, teilweise auch der rechten Pleurahöhle. Ihn umgibt bogenartig der an der Innenseite des linken Pleuraraumes verlaufende Dickdarm, der damit ungefähr die normale Lage in der Bauchhöhle nachahmt. Wir können daraus schließen, daß

der Darm erst nach vollendeter Darmdrehung durch die Zwerchfellslücke getreten ist.

Diese umfangreiche Verlagerung hat auch zu bedeutungsvollen Veränderungen der verschiedenen Brustorgane geführt. Zunächst wurden diese nach rechts verdrängt. Es erfolgte aber außerdem noch eine Verdrehung des gesamten Mediastinums und des Herzens in der Längsachse nach rechts, so daß die linke Lunge nach vorne, die rechte nach hinten zu liegen kam. Man kann sich diese Achsendrehung durch die Tatsache erklären, daß sich die Lücke im linken dorsalen Abschnitt des Zwerchfells befindet, daß also die ersten prolabierten Bauchorgane in den hinteren Teil der linken Pleurahöhle eindrangen. Durch den Druck der nachfolgenden Eingeweide wurde ein Teil von ihnen nach vorne geschoben und bewerkstelligte so die Achsendrehung. Von den Formveränderungen sind in erster Linie die Lungen betroffen. Bei beiden Lungen kam es zu Kompressionsatelektasen, wobei die dem Druck besonders ausgesetzte linke Lunge vollkommen fest und luftleer wurde, während bei der rechten Lunge wenigstens im Ober- und Mittellappen noch eine geringe Luftfüllung vorhanden war. Es sei nochmals betont, daß es sich auch bei der linken Lunge um eine reine Kompressionserscheinung handelt, keinesfalls um eine Hypoplasie, wie von einzelnen Autoren gelegentlich in derartigen Fällen angenommen wurde. Der linke Bronchus ist in normaler Größe entwickelt und, wie schon oben bemerkt, ergab die mikroskopische Untersuchung von Schnitten der linken und der rechten Lunge keinen Unterschied in der Struktur und der Ausbildung von elastischen Fasern. — Im Gefolge dieser Kompression traten dann noch Stauungserscheinungen auf. Hierher gehört die Blutüberfüllung und Dilatation des rechten Vorhofs und der zuführenden großen Gefäße. Abschließend möchten wir noch bemerken, daß wir außer der Zwerchfellslücke keine weiteren Mißbildungen finden konnten. Es sei dies nur noch erwähnt, weil bei vielen bekannten Fällen von Zwerchfellslücken noch andere Mißbildungen beobachtet wurden, wie Anenzephalie, Dizephalie, Hemizephalie, Hasenscharte und mangelnder Descensus testiculorum.

Nach Abschluß dieser Betrachtung wollen wir uns nun der Frage der Entstehung der Zwerchfellslücken zuwenden.

Wir haben oben bei der normalen Entwicklung des Zwerchfells gesehen, daß sich etwa in der 7.—8. Woche die drei Anteile des häutigen Zwerchfells vereinigen und damit endgültig durch den Verschluß der Pleuroperitonealpassage die Trennung der Brust- und der Bauchhöhle vollziehen. In sehr seltenen Fällen unterbleibt jedoch diese Vereinigung

und es entsteht dann an der Stelle des Foramen pleuroperitoneale eine Lücke im lumbokostalen Teil des Zwerchfells. Es sind also die Zwerchfellslücken Zeichen unvollständigen Verschlusses der Anteile des häutigen Zwerchfells (Gruber). — Früher hatte die Tatsache, daß sich die meisten Zwerchfellsdefekte im Bereich der Bochdalekschen Lücke finden, verschiedene Autoren, wie Duguet, Mayer und Caillard, verleitet, die dorsal gelegene Zwerchfellslücke genetisch in Beziehung zum Trigonum lumbocostale zu bringen. Diese Annahme kann schon deswegen nicht richtig sein, weil das Bochdaleksche Dreieck ja erst viel später beim Einwachsen der Muskulatur entsteht, wenn also das häutige Zwerchfell bereits vollkommen entwickelt ist, während bei der Zwerchfellslücke eben das primitive Zwerchfell nicht ganz ausgebildet wurde.

Nach Jahn sind für das Zustandekommen von Zwerchfellslücken mit ihren Folgen drei Bedingungen zu erfüllen:

1. Ein offenes Foramen pleuroperitoneale.
2. Frei bewegliche Abdominalorgane.
3. Aufnahmefähigkeit der Pleurahöhle.

Auf Grund dieser drei Faktoren ist ziemlich genau der mögliche Zeitpunkt der Entstehung der Lücke und der intrathorakalen Verlagerung der Bauchorgane zu bestimmen. Die Lücke selbst entsteht, wie schon oben bemerkt, bereits vor der 8. Embryonalwoche, während der Vorfall der Eingeweide erst später erfolgen kann. Die Vergrößerung des Brustkorbes setzt nämlich erst mit Beginn des 3. Monats besonders stark ein, wodurch die Möglichkeit zur Aufnahme vorfallender Bauchorgane bei bestehender Zwerchfellslücke gegeben ist. Diese Möglichkeit wird bei dem immer stärkeren Wachstum der Brusthöhle natürlich immer günstiger. Jedoch beginnt nach Anfang des 3. Embryonalmonats die Verklebung des Darmrohrs mit der hinteren Bauchwand, und im 5. Monat sind diese Verklebungen vervollständigt. Also muß die Verlagerung der Eingeweide innerhalb der Zeit zwischen dem 3. und 5. Embryonalmonat erfolgen.

Es ist aber bisher immer noch nicht die Frage geklärt, durch welche Ursache der unvollständige Verschluß des Zwerchfells bedingt ist.

Es sind über diesen Punkt schon von zahlreichen Autoren die verschiedensten Theorien aufgestellt worden, ohne daß man zu einer allgemein befriedigenden Beantwortung dieser Frage gekommen wäre. Die Theorie von Gößnitz', der die Entstehung der Defekte auf Fötalerkrankungen und Lageanomalien des Kindes einerseits und auf Erkrankungen und Traumen der Mutter in entsprechenden Schwanger-

schaftswochen andererseits zurückführte, ist allgemein abgelehnt worden. Die übrigen Hypothesen über die Genese der Zwerchfellsmißbildungen hat B. G. Gruber folgendermaßen eingeteilt:

1. Zwerchfellsmißbildungen lediglich aus primärer Verlagerung von Eingeweiden.
2. Zwerchfellsmißbildungen lediglich aus primärer phrenischer Wachstumsstörung.
3. Zwerchfellsmißbildungen aus gestörter Korrelation von Zwerchfellswachstum und Syntopie mit den Nachbarorganen, oder aus „Dissociation", wie Jahn sich ausdrückt.

Zu den Vertretern der ersten Gruppe gehören Cruveilhier, Bischoff und Monnier, die als Verschlußhindernis einen hypertrophischen und ins Foramen pleuroperitoneale hineinragenden Leberlappen erklären. Andererseits sprechen Autoren, wie Bochdalek, Uskow und Waldeyer, den frühzeitigen Verschluß der rechten Passage dem vorliegenden rechten Leberlappen zu und erklären damit das häufigere Vorkommen von linksseitigen Zwerchfellslücken. Auch Broman steht auf diesem Standpunkt. Gegen beide Theorien können jedoch berechtigte Einwände erhoben werden, gegen die erstere, daß die Leber nicht bei allen Verlagerungen der Bauchorgane beteiligt ist, gegen die letztere, daß es zahlreiche Fälle gibt, bei denen trotz abnormer Kleinheit der Leber, wobei also der Schutz der Leber für den Verschluß des Foramen pleuroperitoneale nicht in Frage kam, keine Zwerchfellslücken gefunden wurden. Beneke und Schwalbe machen wieder die Gesamthypertrophie der Leber für die Lückenbildung verantwortlich. Ihnen gegenüber stehen Autoren, wie Putschar, Cartellieri, Arnheim und Cailloud, die bei Fällen mit Zwerchfellslücken normal große und, wie zum Beispiel Arnheim, sogar stark verkleinerte Lebern gefunden haben.

Magen und Darm, die gelegentlich als Hinderungsgrund für den Verschluß des Foramen pleuroperitoneale angeführt wurden, kommen schon deswegen nicht in Betracht, weil sie in der fraglichen Zeit noch viel zu wenig beweglich sind.

Auch die Hypoplasie der Lunge ist als Grund angegeben worden. Doch ergaben mikroskopisch vergleichende Untersuchungen, daß es sich dabei nicht um Hypoplasie, sondern lediglich um starke Kompression der betreffenden Lunge, hervorgerufen durch die verlagerten Eingeweide, handelt.

H. O. Kleine hat vor einigen Jahren gelegentlich eines diesbezüglichen Falles auf die Bedeutung der intrathorakalen Nierendystopie

für die Entstehung kongenitaler Zwerchfellslücken hingewiesen. Er zitierte dabei von Mikulicz-Radetzki, der anführte, daß ein pathologischer Grad von Aszensionsenergie der Niere eine Phrenoschisis verursachen könne. Er wies darauf hin, daß die ursprünglich im Becken liegenden „bleibenden Nieren" (Metanephroi) sich kranialwärts verlagern, bis sie in der 5.—6. Embryonalwoche, also vor Zwerchfellsschluß, unterhalb der Lumbalportion des Zwerchfells ihre endgültige Lage eingenommen haben. Wenn nun der fötale Nierenaszensus infolge eines pathologischen zu starken Wachstumsimpulses höher hinaufreicht, so kann das Zwerchfell im Gebiet des um diese Zeit noch bestehenden Foramen pleuroperitoneale auseinandergedrängt werden. Die Lückenbildung würde dann in der 6. Woche vor sich gehen. Diese Theorie fand in den Fachkreisen keine Anerkennung. Putschar wandte dagegen ein, daß der Nierenhochstand bei den Zwerchfellslücken viel zu selten ist, um für die Genese der Zwerchfellsmißbildungen in Betracht gezogen zu werden. Und angesichts der Tatsache, daß bei Zwerchfellslücken öfter anderweitige Dystopien der Niere, zum Beispiel kaudale, iliakale, vorkommen, glaubt dieser Autor, daß es sich dabei um ein gelegentlich nebenhergehendes Mißbildungsgeschehen handelt. Für die Annahme Kleines, daß in vielen Fällen die Niere in die Pleurahöhle und erst später wieder in die Bauchhöhle getreten sei, gibt es in der Entwicklungsgeschichte der Niere keinen Anhaltspunkt.

Die primäre Wachstumshemmung haben verschiedene Forscher vertreten, so zum Beispiel Schwalbe, der die Ursache der Entstehung der Zwerchfellslücken in einer primären Gewebsschwäche der das häutige Zwerchfell bildenden Anteile sieht. Für diese Theorie ist verständlicherweise sehr schwer ein Beweis, allerdings ebenso schwierig ein Gegenbeweis anzubringen.

Einen gewissen Kompromiß der beiden erstgenannten Gruppen hat Jahn mit seiner Dissoziationshypothese geschaffen. Er stellt bei der Zwerchfellsentwicklung zwei Faktoren gegenüber:

1. Die Wachstumsenergie des Zwerchfells als förderndes,
2. den Einfluß des Magens und der weiter entfernten Nachbarorgane als hinderndes Moment für den Verschluß des Foramen pleuroperitoneale.

Eine genügende Vergrößerung des zweiten Faktors würde also den Zwerchfellsschluß verhindern. Doch fand auch diese Theorie nicht überall Anklang.

Wir sehen aus alledem, daß über die kausale Genese der Zwerchfellsdefekte bisher noch keine Klarheit geschaffen wurde. Die Tatsache,

daß die Theorien, die auf eine mechanische Ursache der Zwerchfellsmißbildungen hinweisen, schon aus der Beobachtung widerlegt werden konnten, scheint jedoch für eine tieferliegende, keimbedingte Verursachung zu sprechen.

Was nun die Entstehung und den dafür in Frage kommenden Zeitpunkt in unserem Falle betrifft, so ist unter Berücksichtigung obiger Ausführungen folgendes zu bemerken.

Die Zwerchfellslücke entstand vor der 7.—8. Embryonalwoche, und zwar infolge des unvollständigen Verschlusses des Foramen pleuroperitoneale. In unserem Falle dürfte die Entstehungszeit ziemlich früh anzusetzen sein. Denn es steht ja fest, daß die Größe des Zwerchfellsdefektes von dem Zeitpunkt der Entstehung abhängt. Und in unserem Falle ist ja die Lücke sehr groß. Auf der anderen Seite ist natürlich nicht zu leugnen, daß die Lücke erst sekundär durch die verlagerten Organe ausgeweitet werden kann. Aber noch etwas anderes spricht für die frühzeitige Entstehung der Lücke: die intrathorakale Dystopie der linken Niere und Nebenniere. Wir haben gesehen, daß die Nieren normalerweise bereits in der 5.—6. Embryonalwoche ihren endgültigen Stand eingenommen haben und, da wir nicht wie Kleine annehmen wollen, daß der zu hohe fötale Nierenaszensus die Zwerchfellslücke verursacht, so muß eben der Defekt um diese Zeit schon bestanden haben, damit die Niere in die Pleurahöhle gelangen konnte. Unter Berücksichtigung dieser Tatsachen ist die Entstehung der Lücke wohl vor der 6. Woche anzusetzen. Der genaue Zeitpunkt und vor allem die Reihenfolge, in welcher die übrigen Bauchorgane prolabierten, ist schwer zu sagen. Nach Jahns Feststellungen müssen sie zwischen dem 3. und 5. Embryonalmonat eingewandert sein. Wir können diesen Zeitpunkt lediglich noch ergänzen durch die Feststellung, daß der Darm erst nach vollendeter Darmdrehung in die Brusthöhle vorfiel.

Wir haben den vorliegenden Fall bisher rein pathologisch betrachtet, nun wollen wir ihn zum Abschluß noch vom klinischen Standpunkt aus behandeln.

Das Kind, mit allen Zeichen der Reife und ohne jede äußere Mißbildung geboren, wurde, nachdem es sich bei der Geburt normal gezeigt hatte, plötzlich asphyktisch und starb nach einigen Stunden unter den Erscheinungen schwerster Atemnot. Die Diagnose war unter den vorliegenden Umständen sehr schwierig. Die Herztöne waren vollkommen rein, ein angeborener Herzfehler kam also nicht in Frage. Der tympanitische Schall über der linken Thoraxhälfte, durch Magen und Darm veranlaßt, ließen an einen Spontanpneumothorax denken,

der Umstand, daß die Herztöne besonders rechts zu hören waren, an einen Situs inversus. — Der Hauptgrund, warum die richtige Diagnose hier, wie übrigens bei den meisten bekannten derartigen Fällen, nicht gestellt wurde, liegt in der Seltenheit der Zwerchfellsmißbildungen. Von Gößnitz stellte bei einem Material von 10700 Leichen 6 angeborene Zwerchfellslücken fest. Ein anderer, N. Moschkow, berichtete, daß sich unter etwa 2000 Sektionen kein einziger Zwerchfellsdefekt feststellen ließ. — Das Kind in vorliegendem Falle war wegen des massiven Vorfalls der Bauchorgane und der daraus resultierenden Atelektase beider Lungen extrauterin nicht lebensfähig. Deshalb war auch jede Therapie nutzlos. — Es muß aber nicht jede Phrenoschisis zum Tode führen, kleinere Lücken machen oft gar keine oder nur geringe Erscheinungen. So wurde schon manchmal bei Sektionen von Erwachsenen, die an einer ganz anderen Ursache starben, ein Zwerchfellsdefekt als Nebenbefund erhoben. Der Ausspruch von Cohm-Czempin, daß eine Zwerchfellsmißbildung das Kind zum Tod verurteile, ist also nicht in vollem Umfange richtig. Natürlich sind aber solche Leute stark gefährdet. Neben der Kompression von Herz und Lunge sind es vor allem Inkarzerationen von verlagerten Darmschlingen, die den Tod des Betreffenden im Gefolge haben. Auch hier sind die Symptome im Anfang oft sehr unklar, so daß die Diagnose erst durch die Röntgenuntersuchung oder die Laparotomie gestellt werden kann. Die einzige Therapie in solchen Fällen ist die Operation, auch wenn die Mortalität dabei sehr groß ist. Man geht dabei entweder abdominell (Wieting) oder transpleural (Sauerbruch) vor und versucht, die verlagerten Organe zu reponieren. Anschließend wird die Lücke durch eine Naht oder, wenn dies nicht möglich ist, durch eine Plastik verschlossen.

Zusammenfassung.

Besprochen wurde in der vorliegenden Arbeit ein Fall von linksseitiger angeborener Zwerchfellslücke bei intrathorakaler Dystopie der linken Niere und Nebenniere. Durch die Lücke war der größte Teil der Bauchorgane in die Brusthöhle getreten, wodurch es zur Rechtsverdrängung der gesamten Brustorgane kam. Todesursache war Erstickung, hervorgerufen durch die Kompressionsatelektase der beiden Lungen. Die Lücke entstand durch den unvollständigen Verschluß des Foramen pleuroperitoneale. Die kausale Genese ist noch ungeklärt, keinesfalls aber verursachten mechanische Momente, auch nicht die Nierendystopie, die Lückenbildung.

An dieser Stelle möchte ich Herrn Professor Dr. W. Lüttge den aufrichtigsten Dank aussprechen für die Anregung bei der Ausarbeitung und die freundliche Übernahme des Referates. Ebenso danke ich Herrn Dr. Diederich für die liebenswürdige Hilfeleistung bei der Sektion des Kindes.

Literaturverzeichnis.

Broman: Über die Entwicklung des Zwerchfells beim Menschen. Anatomischer Anzeiger, 1902, Ergänzungsheft.

Cailloud: Über einen rechtsseitigen Zwerchfellsdefekt beim Erwachsenen. Virch.-Archiv, 218, 1914.

Cartellieri: Beitrag zur Lehre von den Zwerchfellsmißbildungen. Virch.-Archiv, 263, 1927.

Corning: Lehrbuch der Entwicklungsgeschichte des Menschen. München 1929.

Elias: Relaxatio diaphragmatica. Wiener med. Wschr., 1922.

Eppinger: Allgemeine und spezielle Pathologie des Zwerchfells, in Nothnagels spezieller Pathologie und Therapie. Suppl.-Bd. I, 1911.

G. B. Gruber: Beiträge zur Lehre vom kongenitalen Zwerchfellsdefekt. Virch.-Archiv, 218, 1914.

— Die Mißbildungen des Zwerchfells, in Schwalbes Morphologie der Mißbildungen des Menschen und der Tiere. III. Teil, 12. Lieferung, 2. Kapitel. Fischer, Jena 1927.

Hitzenberger: Das Zwerchfell. Springer, Wien 1927.

Kleine: Die Bedeutung der intrathorakalen Nierendystopie für die Entstehung kongenitaler Zwerchfellslücken. Beitr. z. path. Anat., 80, 1928.

Kubo Hisao: Ein Fall von doppelseitigem Zwerchfellsdefekt bei einer totgeborenen Frucht. Virch.-Archiv, 273, 1929.

Meyenburg: Die quergestreifte Muskulatur, in Henke-Lubarsch, Bd. 9, 1929.

Lüning: Über einen Fall von Hernia diaphragmatica congenita. Ztrlbl. f. allgem. Path., 40, 1927.

Putschar: Über eine seltene Zwerchfellsmißbildung. Ztrlbl. f. allgem. Path., 50, 1930/31.

— Über Zwerchfellsmißbildungen. Beitr. z. path. Anat., 85, 1930.

Lebenslauf.

Am 16. April 1911 wurde ich als Sohn des Eisenbahnsekretärs Karl Beck und seiner Ehefrau Anna geb. Helmuth in Neuenmarkt in Oberfranken geboren.

Nach vierjährigem Besuch der Volksschule besuchte ich von 1921—1930 das Humanistische Neue Gymnasium zu Bamberg. Nach bestandener Reifeprüfung im April 1930 studierte ich Medizin in Erlangen und München. Die ärztliche Vorprüfung bestand ich am 13. Mai 1933 in Erlangen, das Staatsexamen am 21. Dezember 1935 ebenfalls in Erlangen. Das Praktische Jahr leistete ich an Dr. Dreyers Frauenklinik in Coburg und am Städtischen Krankenhaus in Bamberg ab.

Pierersche Hofbuchdruckerei
Stephan Geibel & Co.
Altenburg, Thür.